

13. Трофимов, А. Ф. Лазерные технологии в ветеринарии и животноводстве / А. Ф. Трофимов, М. В. Шалак, Д. В. Малашко // Наука – производству: сб. науч. тр. / Гродн. гос. аграр. ун-т; В. К. Пестис (отв. ред.) [и др.]. – Гродно, 2001. – С. 339-342.
14. Черток, В. М. Роль оксида азота в реакции артериальных сосудов на лазерное облучение / В. М. Черток, А. Е. Кошоба, Е. В. Беспалова // Бюл. эксперим. биол. и мед. – 2008. – Т. 145, № 6. – С. 699-703.
15. Шевцов, В. И. Мышечные веретена при удлинении конечности: проприорецептивный конфликт или дефицит активности? / В. И. Шевцов, М. С. Сайфутдинов, Н. К. Чикорина // Бюл. эксперим. биол. и мед. – 2008. – Т. 146, № 7. – С. 114-116.
16. Шейко, Е. А. Использование низкоинтенсивного красного светового излучения для повышения противоопухолевой эффективности циклофосфана в эксперименте / Е. А. Шейко, А. И. Шихлярова, Т. А. Куркина // Бюл. эксперим. биол. и мед. – 2004. – Т. 138, № 12. – С. 665-667.
17. Abergel, R. A. Biostimulation of wound healing by lasers: Experimental approaches in animal models and in fibroblast cultures / R. A. Abergel, R. F. Lyons, J. C. Castel // J. Dermatol. Surg. Oncol. – 2010. – Vol. 13. – P. 169-172.
18. Henriksson, K. Distribution of different fibre types in human skeletal muscle / K. Henriksson, J. Lexell, M. Sjöstrom // Histochem. – 2002. – Vol. 15, N 2. – P. 167-178.
19. Lawrie, R. A. Studies of the muscles of meat animal / R. A. Lawrie, R. W. Pomeroy, A. Cuthbertson // J. of Agricultural Sci. – 2003. – Vol. 60, № 2. – P. 195-209.
20. Tomanek, R. I. Ultrastructural differentiation of skeletal muscle fibres and the irdiversity / R. I. Tomanek // J. Ultrastruct. Res. – 2006. – Vol. 55. – P. 212-227.

УДК 612.42+612.135]:612-086

## **СТРУКТУРНЫЕ И ИММУНОЛОГИЧЕСКИЕ ИЗМЕНЕНИЯ В ЛИМФАТИЧЕСКИХ УЗЛАХ ПРИ ОБЛУЧЕНИИ НИЗКОИНТЕНСИВНЫМ ЛАЗЕРНЫМ ИЗЛУЧЕНИЕМ (НИЛИ)**

**В. Латвис<sup>1</sup>, М. Анишаушкас<sup>1</sup>, В. В. Малашко<sup>2</sup>, Д. В. Малашко<sup>3</sup>**

<sup>1</sup> – Jakovo veterinarijos centras

Lithuania, 03147, Vilnius

<sup>2</sup> – УО «Гродненский государственный аграрный университет»

г. Гродно, Республика Беларусь

(Республика Беларусь, 230008, г. Гродно, ул. Терешковой, 28; e-mail: ggau@ggau.by)

<sup>3</sup> – УО «Белорусская сельскохозяйственная академия»

г. Горки, Могилевская область, Республика Беларусь

(Республика Беларусь, 213410, г. Горки, ул. Мичурина, 10)

**Ключевые слова:** лазер, лимфоузлы, плазмоциты, лимфоциты, апоптоз, телата, морфометрия, иммунология, НИЛИ.

**Аннотация.** Под влиянием НИЛИ наблюдается активное формирование лимфатических узелков с хорошо выраженными светлыми центрами. Их количество в опыте увеличивается на 12,5%. Содержание лимфоидных узелков с центрами размножения в опыте увеличивается на 18,5%, в контроле узелков без центров размножения было больше на 6,7%. Митотический индекс в опы-

те составлял  $1,15 \pm 0,17$ , в контроле –  $0,98 \pm 0,06$ . Содержание плазмоцитов в корковом веществе под влиянием НИЛИ составило 5,15%, в контроле – 4,38%, макрофагов – 3,47 и 0,37% соответственно. В контроле было увеличено количество малых лимфоцитов до 71,64%, в опытной группе – до 63,22%.

## STRUCTURAL AND IMMUNOLOGICAL CHANGES IN LYMPH NODES IRRADIATION OF LOW-INTENSITY LASER RADIATION (LILR)

B. Latvis<sup>1</sup>, M. Anishaushkas<sup>1</sup>, V. V. Malashko<sup>2</sup>, D. V. Malashko<sup>3</sup>

<sup>1</sup>– Jakovo veterinarijos centras

Lithuania, 03147, Vilnius

<sup>2</sup>– EI «Grodno state agrarian University»

Grodno, Republic of Belarus

(Republic of Belarus, 230008, Grodno, 28 Tereshkova st.; e-mail:

ggau@ggau.by)

<sup>3</sup>– EI «Belarusian agricultural Academy»

Gorki, Mogilev region, Republic of Belarus

(Republic of Belarus, 213410, Gorki, 10 Michurina st.)

**Key words:** laser, lymph nodes, plasma cells, lymphocytes, apoptosis, calves, morphometry, immunology, LILR.

**Summary.** Under the influence of the LILR there is an active formation of lymph nodes with well-defined light centers. Their number in the experiment increases by 12,5%. The content of lymphoid nodules with reproduction centers in the experiment increased by 18,5%, in the control of nodules without reproduction centers was more by 6,7%. The mitotic index in the experiment was  $1,15 \pm 0,17$ , in the control –  $0,98 \pm 0,06$ . The content of plasmocytes in the cortex under the influence of the LILR was 5,15%, in the control – 4,38%, macrophages – 3,47 and 0,37% respectively. The number of small lymphocytes was increased to 71,64% in the control group and to 63,22% in the experimental group.

(Поступила в редакцию 30.05.2018 г.)

**Введение.** В последние годы в связи с развитием иммунологии пересмотрены многие вопросы, касающиеся строения и функции кровяных органов и особенно лимфатического комплекса. Установлена роль тимуса и фабрициевой сумки (у птиц) или ее аналога (у млекопитающих) в процессах дифференцировки лимфоцитов и иммуноцитов [17, 18]. Сформулировано представление об иммунной системе, включающей лимфатические (лимфоидные) органы (тимус, лимфатические узлы, селезенка, миндалины), все скопления лимфатической ткани в нелимфоидных органах, лимфоциты крови и лимфы, все популяции лимфоцитов и плазматических клеток в соединительной и эпителиаль-

ной тканях. Среди морфологически однородной популяции лимфоцитов иммунологически выделены Т- и В-лимфоциты [16].

В настоящее время паракортикальная зона лимфатических узлов обозначается как тимусзависимая, или Т-зона в лимфоидных органах. Выяснилось также, что в Т-зонах расселяются более подвижные лимфоциты. Напротив, в мозговом веществе и светлых (герминативных) центрах узелков лимфатических узлов были обнаружены преимущественно В-лимфоциты [4].

Основные функции лимфатических узлов тесно связаны с функциональными назначениями и других лимфоидных структур, расположенных в миндалинах, слизистых оболочках желудочно-кишечного тракта, в селезенке. Среди наиболее важных и универсальных функций лимфатических узлов, независимо от их топографии, необходимо выделить, гемопоэтическую и иммунопоэтическую, защитно-фильтрационную, обменную и резервную (депо). Постоянная продукция лимфоцитов является главной функцией лимфатической ткани. Тесно связана с гемопоэтической и функция иммуноцитопоэза. Многими исследователями было показано, что в лимфатических узлах происходит образование плазматических клеток и выработка антител и глобулинов [3].

В процессе дальнейшего изучения было накоплено много фактов, показывающих, что лимфатические узлы играют роль не столько механического, сколько биологического фильтра, задерживающего поступление в лимфу и кровь инородных частиц, бактерий, токсинов, чужеродных белков и клеток. Полагают, что переход бактерий, антител и токсинов из крови в лимфу может происходить в светлых (реактивных) центрах [15].

Лимфатические узлы принимают активное участие в обмене веществ – белков и жиров, витаминов и др. Участие лимфатических узлов в процессах пищеварения и обмена веществ обусловлено филогенетически – на всем протяжении эволюции позвоночных имеет место ассоциация лимфатической ткани с пищеварительным каналом. Особая роль в метаболизме и транспорте жира из кишечника принадлежит мезентериальным лимфатическим узлам, также они оказывают влияние на процессы свертывания крови.

Постоянный контакт с внешней средой с момента рождения и в течение всей жизни и выработка механизмов защиты должны рассматриваться как необходимые компоненты нормальной жизнедеятельности организма. Освобождая внутреннюю среду организма от избытка воды, белков, жиров, бактерий, продуктов распада клеток, постоянно пополняя запасы лимфоцитов и иммуноцитов, лимфатические узлы

принимают активное участие в поддержании гомеостаза, в т. ч. иммунного гомеостаза [7].

Анализ подсчета клеток в лимфатических узлах показывает, что наиболее многочисленной формой клеточных элементов является средний лимфоцит. Процентное содержание их больше в корковом веществе, чем в мозговом. Малых лимфоцитов также содержится больше в корковом веществе всех исследованных узлов. Самое большее количество плазматических клеток обнаруживается в брыжеечных и паховых лимфатических узлах. Содержание эозинофильных лейкоцитов выше в паховых и брыжеечных лимфатических узлах, меньше – в трахеобронхиальных. В светлых центрах количество малодифференцированных клеток преобладает в висцеральных узлах по сравнению с узлами сомы [2].

В корковом и мозговом веществе половозрелых животных основную массу клеток составляют лимфоциты (9-97%). Особенно плотно расположены лимфоциты в корковом веществе и мякотных тяжах. Среди лимфоцитов преобладают малые формы (55-81%). Большое количество бластных форм и митозов указывает на более высокую пролиферативную активность лимфатической ткани брыжеечных узлов. Увеличение числа тучных клеток с депонированным в них гистамином в подколенных узлах может рассматриваться как защитно-приспособительная реакция к частым антигенным воздействиям [14].

Лимфатическая ткань соматических лимфатических узлов млекопитающих расположена в корковом и мозговом веществе. Корковое вещество образовано лимфатическими узелками, межфолликулярной зоной (корковое плато) и паракортикальной (Т-зависимой) зоной. Кроме того, здесь расположены весьма слабо контурируемые корковые промежуточные синусы. Лимфатические узелки достаточно четко контурированы от окружающей диффузной лимфатической ткани и расположены, как правило, в один ряд. Общее количество лимфатических узелков коркового вещества подколенного лимфатического узла, проходящего на срез, в среднем равно  $3,9 \pm 0,40$  шт., из них без светлых центров (первичных) –  $3,1 \pm 0,35$  шт., со светлыми центрами (вторичных) –  $0,8 \pm 0,20$  шт. Таким образом, узелки со светлыми центрами составляют  $20,5 \pm 5,54\%$  от общего их числа. Удельная площадь коркового вещества на гистосрезе подколенных лимфатических узлов самок –  $48,2 \pm 1,92\%$ , самцов –  $50,82 \pm 4,39\%$ .

Лимфатическая ткань мозгового вещества представлена мякотными тяжами, которые довольно часто анастомозируют друг с другом и образуют сложные переплетения. Лимфатические фолликулы в мякотных тяжах никогда не встречаются. Удельная площадь этих обра-

зований в структуре лимфатического узла составляет  $25,9 \pm 0,97-22,01 \pm 2,32\%$  [13].

Число лимфатических узелков на срезах брыжеечных лимфоузлов составляет  $43,0 \pm 1,40$  шт., из них  $18,0 \pm 0,53$  шт. – со светлыми центрами; на срезах трахеобронхиальных –  $48,0 \pm 1,33$  шт., из них  $8,0 \pm 0,26$  шт. – со светлыми центрами; на срезах паховых –  $16,0 \pm 0,59$  шт., из них  $4,0 \pm 0,26$  шт. – со светлыми центрами; на срезах шейных –  $37,0 \pm 0,59$  шт., из них  $9,0 \pm 0,26$  шт. – со светлыми центрами.

В литературе высказываются предположения, что малые лимфоциты выполняют трофическую функцию [5]. При распаде лимфоцитов реутилизируются такие важные для организма вещества, как нуклеиновые кислоты и продукты белкового обмена, что способствует стимуляции лимфоцитопоза, роста и регенерации тканей, а также создаются возможности передачи морфогенетической и иммунной информации [1].

Таким образом, можно выделить 5 основных функций лимфатических узлов: 1) продукцию лимфоцитов; 2) обмен и транспорт белков и жиров; 3) депо витаминов; 4) участие во внутренней секреции; 5) разрушение эритроцитов.

Лимфатические узлы организма, встретившиеся с инфекцией или неопластическим процессом, выполняют барьерные функции: фильтрацию, фагоцитоз и выработку антител. Постоянный контакт с внешней средой с момента рождения и в течение всей жизни и выработка механизмов защиты должны рассматриваться как необходимые компоненты нормальной жизнедеятельности организма [12].

Фотодинамическая терапия является одним из наиболее перспективных направлений в повышении адаптационных и компенсаторных возможностей организма животных [6]. Воздействие НИЛИ стимулирует выработку зрелого гепарина. Гепарин связывает медиаторы воспаления гистамин и серотонин, а также избыток катехоламинов. Снимаемая воспаление, гепарин снимает блокаду  $\beta_2$ -адренорецепторов. Лазерное излучение в терапевтических дозах оказывает антиоксидантный эффект при облучении крови как *in vitro*, так и *in vivo*. Интерес к нормализованному действию НИЛИ на процессы перекисного окисления липидов клеток и стимуляцию антиоксидантной системы является ключевым моментом в развитии ишемического повреждения органов. Благодаря НИЛИ происходит активация противовоспалительного действия, снижается уровень ацидоза, тормозится цитолиз и стимулируются внутриклеточные репаративные процессы [8, 9, 10, 11].

**Цель работы** – провести структурно-иммунологический анализ лимфатических узлов телят при облучении НИЛИ.

**Материал и методики исследований.** В качестве лазерного источника использовали лазерный аппарат «Люзар-МП». Рабочая длина волны лазерного излучения для красной области спектра составляла  $0,67 \pm 0,02$  мкм. Мощность лазерного излучения для красного спектра на выходе излучателя составляла в ходе опытов  $15 \pm 2$  мВт, плотность мощности светового потока –  $120-140$  мВт/см<sup>2</sup>. Для облучения животных применяли фокусирующую насадку. Процедура физиотерапии с использованием магнитной насадки проводилась контактным методом. Сочетание магнитного поля и лазерного излучения дает качественно новые физические, физико-химические и биологические процессы, возникающие вследствие интерференции.

Контактным методом в опытной группе телят ( $n=12$ ) осуществляли двустороннее облучение НИЛИ надколенного (коленной складки – *ln. subiliacus*) лимфатического узла, который располагается у переднего края коленной складки на медиальной поверхности напрягателя широкой фасции бедра на середине расстояния между маклоком и коленной чашкой, что обеспечивает хороший доступ для воздействия НИЛИ. Лимфоузел собирает лимфу из кожи брюшной стенки, тазовой конечности и напрягателя широкой фасции бедра, отток лимфы происходит в подвздошные лимфоузлы, откуда лимфа поступает в поясничную цистерну. Экспозиция НИЛИ составляла 3 мин на каждую сторону по 8 сеансов ежедневно. После 4 сеансов был 2-дневный перерыв. В качестве контроля было использовано 12 телят с 10-дневного возраста.

Биопсию надколенных лимфоузлов проводили после инфильтрационной анестезии 1%-м раствором новокаина по Э. И. Веремею и др. (1989) при помощи игл для режущей биопсии мягких тканей согласно руководству по биопсии М. А. Пальцева и др. (2011).

Для получения обзорной информации структурных компонентов гистосрезы окрашивали гематоксилин-эозином по П. Эрлиху, прочным зеленым по И. Ван Гизону, эозин метиленовым синим по М. Лейшману, альциновым синим с докраской ядер гематоксилином.

Оценку белоксинтезирующего аппарата клеток лимфатических узлов проводили по методикам Ж. Браше, Ф. Нисслю и в модификации метода Ф. Ниссля по В. В. Малашко (1989). Определение плазмочитов проводили по методу Ж. Браше. Подсчет плазмочитов проводился в 10 полях зрения микроскопа. Плазмочиты отличали от других клеток по эксцентрично расположенному ядру и бледно окрашенному участку, расположенному вокруг ядра, т. н. «перинуклеарная зона просветления», или «светлый дворик».

Для оценки физиологической и репаративной регенерации клеток лимфатических узлов проводили подсчет митозов. Для фиксации мате-

риала в этом случае использовали раствор П. Буэна. Окраску срезов проводили по методу Фразера. Фигуры митоза окрашиваются в темносиний цвет, ядра остальных интерфазных клеток – в красный цвет. Результаты исследований выражали в виде митотического индекса (МИ):  $MI=(n/N) 1000$ , где N – общее количество клеток; n– общее число делящихся клеток.

Морфологическую оценку апоптоза клеток в лимфатических узлах проводили путем визуализации «свободно лежащих ядер», под которыми подразумеваются ядра с измененной морфологией (конденсация и маргинация хроматина, сжатие ядра), находящиеся в межклеточных пространствах. Ядра клеток и «свободно лежащие ядра» выражали в объемных процентах (об. %).

Подсчитывали в каждом поле зрения общее число ядер, а среди них количество «свободнолежащих ядер» лимфатического узла и далее вычисляли индекс апоптоза (ИА, %) по формуле:  $IA = \text{СЛЯ} \times 100\% / Y$ , где СЛЯ – количество «свободнолежащих ядер», Y – общее количество ядер. Морфометрию проводили с использованием микроскопов МБИ-11 с объективом 40x0,65 и окуляром x7, а также с использованием компьютерной системы «Биоскан» на базе микроскопа ЛОМО МИКМЕД-2. В отдельных случаях для измерения цитологических структур использовали линейную горизонтальную шкалу – окуляр микрометра со 100 делениями, ценой деления – 3 мкм. Калибровку окулярной линейки-вставки проводили микрометром (цена деления – 0,01 мм). Статистическую обработку цифрового материала проводили с использованием программного пакета Microsoft Excel с уровнем достоверности  $P<0,05$ .

**Результаты исследований и их обсуждение.** Сопоставление данных в контроле и опыте показывает, что под влиянием НИЛИ отмечается более активное формирование лимфатических узелков с хорошо выраженными светлыми центрами (рисунок 1). Содержание узелков со светлыми центрами в опыте увеличивается на 12,5% ( $P<0,05$ ). Известно, что в светлых центрах происходит активное образование лимфоцитов, предшественников плазматических клеток, выделяющих IgG и IgA.




Рисунок 1 – Надколенный лимфатический узел 30-дневного теленка

Лимфатические узелки со сформированными светлыми центрами (стрелки), расположенные недалеко друг от друга. Гематоксилин-эозин. Микрофото. Биоскан. Ув.: – 280

При анализе светлых центров мы обнаруживали плазмоциты на разных стадиях развития. Они располагались главным образом в средних отделах светлых центров. В контрольных образцах их количество достигает 1,4-1,8%, в опыте – 2,9-4,7%. Клетки, находящиеся в узелках со светлыми центрами (вторичные), способны к быстрой пролиферации на антигенные раздражения.

Кроме того, наблюдается возрастание числа средних (9-12 мкм) и больших лимфоцитов (15-28 мкм) и усиление в них биосинтетических процессов, что свидетельствует об активации иммунокомпетентных клеток. Усиление лимфотока и моторной функции узла сопровождается развитием трабекул и капсулы, гладкомышечных элементов, расширением синусов и увеличением площади мозгового вещества.

Об усилении лимфоцитопозитической и иммунопозитической функции свидетельствует увеличение площади коркового вещества, интенсивное развитие узелков и светлых центров, увеличение числа бластных форм плазмоцитов. Об интенсивности барьерно-фильтрационной деятельности узлов свидетельствует увеличение числа макрофагов. Об активности иммуноцитопоза мы судили по содержанию плазмоцитов и интенсивности развития Т- и В-зон узла, а также насыщенности коркового вещества лимфатическими узелками (рисунок 2).



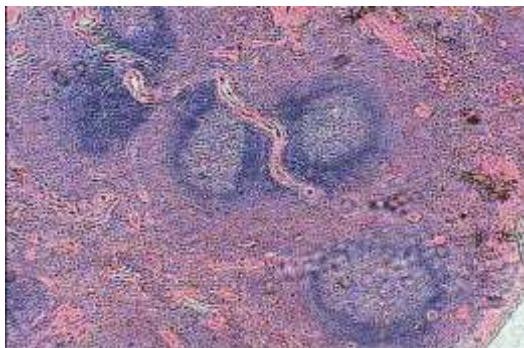


Рисунок 2 – Морфология надколennого лимфатического узла 30-дневного теленка. Насыщенность коркового вещества лимфатическими узелками. Микрофото. Биоскан. Ув.: – 280

По данным гистологического исследования, корковое вещество надколennых лимфоузлов телят контрольной группы неравномерной толщины за счет узелков различного размера. Мантийная зона узкая, герминативные зоны несколько расширены у отдельных животных со стертым рисунком. Краевые и межузелковые синусы содержат умеренное количество лимфоцитов.

При исследовании регионарных лимфоузлов у опытных телят наблюдается расширение коркового вещества за счет увеличения площади узелков и расширения межузелковых синусов с высоким содержанием клеток. Наблюдается диффузное расширение паракортикальной зоны. В мягкотных тяжах мозгового вещества хорошо прослеживается инфильтрация плазмоцитами и макрофагами. Для объективизации результатов гистологического исследования проведены морфометрические измерения. В регионарных лимфатических узлах опытных животных кортикальное плато (Т-зона) занимает в 1,5 раза большую площадь, чем в контроле с тенденцией к абсолютному увеличению содержания клеток в этой зоне. Доля лимфобластов под влиянием НИЛИ также возрастает. Увеличено количество зрелых лимфоцитов.

Количество узелков и их площадь, число узелков со светлыми центрами и без них, площадь герминативных зон, а также мозгового вещества у животных опытной группы увеличиваются с одновременным возрастанием численности и плотности лимфоцитов на изучаемую площадь среза в герминативных центрах и мозговых тяжах.

Таким образом, в группе животных при облучении НИЛИ отмечается умеренная локальная реактивность лимфоидной системы. Вышеизложенный факт подтвержден цифровыми данными. В таблице 1

представлены морфометрические параметры развития структурных компонентов надколенных лимфатических узлов.

Таблица 1 – Размеры структурных компонентов надколенных лимфоузлов телят

Параметры	Группа	
	контроль	опыт (НИЛИ)
Ширина капсулы, мкм	15,23±1,32	21,87±1,68 <sup>X</sup>
Ширина коркового вещества, мкм	645,55±19,37 (25-30%)	770,14±21,69 <sup>XX</sup> (30-35%)
Ширина мозгового вещества, мкм	2047,70±33,04 (70-75%)	2300,35±35,07 <sup>XX</sup> (65-70%)
Диаметр светлых центров, мкм	45,48±1,38	60,12±2,65 <sup>X</sup>
Ширина синусов, мкм:		
▶ краевого	35,45±1,35	45,18±1,32 <sup>X</sup>
▶ промежуточного коркового	25,03±1,37	27,89±2,72 <sup>Н/Д</sup>
▶ промежуточного мозгового	38,18±1,38	40,32±1,33 <sup>Н/Д</sup>
Число лимфатических узелков:		
▶ без светлых центров	35,53±1,34	34,24±2,23 <sup>Н/Д</sup>
▶ со светлыми центрами	11,17±0,48	18,39±1,53 <sup>X</sup>
Мякотные тяжи, %	12,53±1,87	21,18±1,38 <sup>X</sup>

Примечание – <sup>X</sup>  $P < 0,05$ ; <sup>XX</sup>  $P < 0,01$ ; <sup>н/д</sup> – недостоверно

Анализируя данные таблицы 1, можно отметить, что ряд важных компонентов лимфатических узлов в опыте имеют существенные различия. В опытных образцах более мощно развита капсула узла, где ширина в опыте достигает 21,87±1,68 мкм, в контроле – 15,23±1,32 мкм, что больше на 43,6% ( $P < 0,05$ ). Измерение параметров развития коркового вещества лимфоузлов показало, что этот показатель в контроле достигал 645,55±19,37 мкм (в процентном отношении из всех слоев на этот слой приходилось 25-30%), в опыте ширина данного слоя составляла 770,14±21,69 мкм (на него приходилось 30-35%).

В опытной группе телят более дифференцированным было также мозговое вещество, ширина которого равнялась 2300,35±35,07 мкм (занимало 70-75% территории лимфатического узла), в контроле ширина была в пределах 2047,70±33,04 мкм, что составляло 65-70% от всей площади узла. Параметры синусов лимфатического узла не имели существенных различий, за исключением большего развития в опытной группе телят краевого синуса, где его ширина составила 45,18±1,32 мкм, в контроле – 35,45±1,35 мкм ( $P < 0,05$ ).

Одним из функциональных характеристик лимфатических узлов служит показатель степени развития и дифференцировки лимфатических узелков. Под влиянием НИЛИ число узелков со светлыми центрами было достоверно выше ( $P < 0,05$ ) и достигало в опыте 18,39±1,53

шт., в контроле – 11,17±0,48 шт., что выше на 64,6%. В опыте более развиты мякотные тяжи, их площадь составляла 21,18±1,38%, в контроле – 12,53±1,87% (P<0,05) от всех других цитологических компонентов узла.

Анализ полученных данных свидетельствует, что меняется соотношение лимфоидных узелков без центров размножения и узелков с центрами размножения в двух сравниваемых группах телят. Содержание лимфоидных узелков с центрами размножения в опыте увеличивается на 18,5% (P<0,05), в контроле узелков без центров размножения было больше на 6,7% (P<0,05).

В лимфоидных узелках с центрами размножения в опыте был больший процент лимфоцитов по сравнению с контролем (P<0,05; P<0,01), митотический индекс в опыте составлял 1,15±0,17, в контроле – 0,98±0,06 (P<0,05). Анализ данных таблицы 2 показывает, что в корковом плато (веществе) содержание больших лимфоцитов в контроле достигает 2,52%, в опыте – 4,78% (P<0,05), средних лимфоцитов – 10,49 и 17,71% (P<0,05) соответственно. Однако в контрольной группе было увеличено количество малых лимфоцитов (71,64%), в опытной группе – 63,22% (P<0,05). Содержание плазмоцитов в корковом веществе под влиянием НИЛИ составило 5,15%, в контроле – 4,38% (P<0,05), макрофагов – 3,47 и 0,37% (P<0,01) соответственно.

Таблица 2 – Содержание клеток в корковом плато надколенных лимфоузлов теленка

Клетки	Группа	
	контроль	опыт (НИЛИ)
Лимфоциты, %:		
▶ большие	2,52±0,38	4,78±0,47 <sup>X</sup>
▶ средние	10,49±1,23	17,71±1,65 <sup>X</sup>
▶ малые	71,64±2,17 <sup>X</sup>	63,22±2,03
Макрофаги, %	0,37±0,04	3,47±0,31 <sup>XX</sup>

Примечание – <sup>X</sup>P<0,05; <sup>XX</sup>P<0,01

Аналогичный анализ проведен относительно содержания лимфоидных клеток в мякотных тяжах надколенных лимфоузлов. Содержание больших лимфоцитов достигло 9,13±0,89% и 5,47±0,86% (P<0,05) соответственно. По содержанию средних лимфоцитов получены недостоверные результаты. В контрольной группе телят преобладали малые лимфоциты (55,41±4,10%), в опыте – 39,25±2,58% (P<0,05). Содержание макрофагов также было недостоверно по отношению к контрольной группе телят. Концентрация плазмоцитов в мякотных тяжах превышала контрольный уровень на 41,14% (P<0,05).

В зависимости от зон лимфатического узла содержание клеток имеет существенные различия. Например, в корковом веществе в опытной группе телят была выше концентрация лимфобластов –  $4,27 \pm 0,83\%$ , нежели в контроле –  $1,57 \pm 0,32\%$  ( $P < 0,05$ ). Достоверные данные получены по содержанию плазмоцитов, где количество этой группы клеток в опыте составило  $1,20 \pm 0,07\%$ , в контроле –  $0,20 \pm 0,02\%$  ( $P < 0,05$ ). Количество макрофагов достигло в опыте  $4,27 \pm 0,63\%$ , в контроле –  $1,87 \pm 0,04\%$  ( $P < 0,05$ ).

В герминативной зоне были обнаружены как в контроле, так и в опыте только лимфобласты и лимфоциты, где достоверные результаты касались относительно содержания лимфобластов: в опытной группе на эту категорию клеток приходилось  $50,93 \pm 3,30\%$ , в контроле –  $36,28 \pm 3,47\%$  ( $P < 0,05$ ). В паракортикальной зоне лимфоузла содержались все виды клеток: лимфобласты, плазматические клетки, лимфоциты, нейтрофилы и макрофаги. Однако достоверные различия получены относительно плазмоцитов, где в опыте их количество составило  $1,27 \pm 0,07\%$ , в контроле –  $0,30 \pm 0,04\%$  ( $P < 0,05$ ). В мозговом веществе лимфоузла также содержались пять видов клеток, как и в паракортикальной зоне. В опытной группе телят достоверные данные получены только по содержанию лимфобластов –  $4,80 \pm 1,32\%$ , в контроле –  $0,30 \pm 0,04\%$  ( $P < 0,05$ ) и плазмоцитов –  $8,73 \pm 2,05\%$  и  $2,72 \pm 0,77\%$  ( $P < 0,05$ ) соответственно.

Наряду с дифференцировкой клеток происходит и обратный процесс – их гибель. Это процесс получил название «апоптоз». Проявления апоптоза (эмбриональные, молекулярные, клеточные, тканевые и организменные) изучаются особенно активно последние 10 лет в культуре клеток, в эксперименте, в норме и в патологии. Старение клеток связано с дисфункцией митохондрий, прежде всего, в нервной и мышечной ткани, а также в лимфоцитах, что и приводит к апоптозу клеток. Именно с апоптозом лимфоцитов связывают возрастное снижение иммунитета. Данные по апоптозу лимфоцитов в надколленных лимфатических узлах представлены в таблице 3. Как видно из данных таблицы 3, в контрольной группе телят гибель клеток достигала  $2,50 \pm 0,07$  об. %, в опыте –  $1,60 \pm 0,09$  об. % ( $P < 0,05$ ) и индекс апоптоза составил – 21 и 14% соответственно.

Таблица 3 – Морфометрические показатели, характеризующие интенсивность апоптоза лимфоцитов в надколленных лимфатических узлах теленка (n=5)

Показатель	Группа	
	контроль	опыт (НИЛИ)
Ядра, об. %	1,20±0,13	1,17±0,53
«Свободно лежащие ядра», об. %	2,50±0,07	1,60±0,09 <sup>x</sup>
Индекс апоптоза, %	21	14

*Примечание – <sup>x</sup> P<0,05*

**Заключение.** Обобщая механизм действия НИЛИ на биологические объекты, можно выделить три аспекта фотобиологических эффектов: часть энергии НИЛИ концентрируется объектом, аккумулируется в макроэнергетических химических связях системы АТФ, на основании чего наступает стимуляция ферментных систем клетки и повышение энергетической активности клеточных органелл; с точки зрения биологии такие среды, как тканевая жидкость, лимфа, плазма крови могут служить и средством восприятия, транспортировки НИЛИ за счет резонансной спектральной памяти, структурной альтерации, а также переизлучения клетками; под влиянием НИЛИ наступает укорочение фаз воспаления, снижается экссудация, активизируются пролиферативные и иммунные процессы. Определено пять методических направлений низкоэнергетической лазеротерапии, одним из них является наружная лазеротерапия, которая предполагает неинвазивное воздействие лазерным светом через кожные покровы на лимфатические узлы.

Использование лазерной фотодиссоциации оксигемоглобина позволяет селективно влиять на локальную концентрацию кислорода в тканях. Открывается возможность дополнительно экстрагировать кислород в зоне облучения, повысить его концентрацию в тканях и тем самым стимулировать аэробный метаболизм клеток, что позволяет устранить тканевую гипоксию. Максимальный квантовый выход фотодиссоциации наблюдается при облучении биологической ткани красным светом. В результате фотодиссоциации оксигемоглобина в кожных кровеносных сосудах и капиллярах *in vivo* можно регулировать степень насыщения тканей кислородом.

*Работа выполнена при поддержке БРФФИ, проект № 17МС-007.*

#### ЛИТЕРАТУРА

1. Бабаева, А. Г. Иммунологические механизмы регуляции восстановительных процессов / А. Г. Бабаева. – М.: Наука, 1972. – 213 с.
2. Бадриева, Э. А. Электронно-микроскопическое исследование клеточных элементов лимфатических узлов после антигенной стимуляции бета-гемолитическим стрептококком / Э. А. Бадриева // Тр. 1 ММИ им. И. М. Сеченова. – М., 1977. – С. 165-169.
3. Васильев, Н. В. Очерки о роли кроветворной ткани в антигенообразовании / Н. В. Васильев. – Томск, 1975. – 148 с.

4. Виноградова, Ю. Е. Некоторые новые методы исследования функции лимфоцитов / Ю. Е. Виноградова, Л. Д. Гриншпун, Р. С. Самойлова // Тер. архив. – 2004. – Т. 46, № 8. – С. 51-60.
5. Горизонтов, П. Д. Гомеостаз / П. Д. Горизонтов. – М.: Медицина, 1976. – 329 с.
6. Кленов, В. А. Лазерное излучение для профилактики послеродовых заболеваний у коров / В. А. Кленов, Н. К. Комарова // Ветеринария. – 1998. – № 7. – С. 40-41.
7. Косицын, И. И. Иннервация лимфатических узлов у плодов и новорожденных / И. И. Косицын // Вопросы морфологии. – Пермь, 2002. – Вып. 36. – С. 21-28.
8. Кулеш, И. В. Морфофункциональное состояние скелетных мышц поросят под воздействием низкоинтенсивного лазерного излучения / И. В. Кулеш, В. В. Малашко // Докл. НАН Беларуси. – 2008. – Т. 52, № 2. – С. 106-109.
9. Малашко, В. В. Использование лазеротерапии в клинической ветеринарной медицине / В. В. Малашко, И. В. Кулеш, Т. М. Скудная // Лазеры в медицине: материалы респуб. семинара; Гродно, 10-11 октября 2001 г. / Ин-т физики НАН Беларуси; редкол.: А. Н. Рубинов [и др.]. – Минск, 2002. – С. 150-155.
10. Малашко, В. В. Структурно-биохимические изменения в мышцах и печени свиней при применении низкоинтенсивного лазерного облучения / В. В. Малашко, И. В. Кулеш, Т. М. Скудная // Лазеры в биомедицине: тез. докл. междунар. конф.; Гродно 1-3 октября 2002 г. / Ин-т физики НАН Беларуси; редкол.: А. Н. Рубинов [и др.]. – Минск, 2002. – С. 78.
11. Малашко, В. В. Структурно-функциональные изменения в организме животных при воздействии стресс-факторов / В. В. Малашко, И. В. Кулеш, Т. М. Скудная // V междунар. науч.-практ. конф.: материалы конф. – Горки, 2002. – С. 249-257.
12. Сарсадских, А. И. Применение препаратов линии «Рекс Витал» в условиях современного животноводства / А. И. Сарсадских // Ветеринарная медицина Беларуси. – 2001. – № 3. – С. 33-34.
13. Севрюкова, Н. Ф. Структурные преобразования синусов лимфатических узлов при нарушении кровотока / Н. Ф. Севрюкова // Проблемы функциональной лимфологии: сб. науч. тр. – Новосибирск, 1982. – С. 25-30.
14. Флоренсов, В. А. Кроветворная функция лимфатических узлов в онтогенезе и эволюции позвоночных / В. А. Флоренсов // Арх. АГЭ. – 1966. – Т. 51, № 9. – С. 48-60.
15. Шац, В. Я. Регионарные лимфатические узлы и местная сопротивляемость организма раку в эксперименте / В. Я. Шац // Патологическая физиология. – 1972. – № 4. – С. 89-93.
16. Юрина, Н. А. Цитоархитектоника лимфатических узлов при введении чужеродного белка / Н. А. Юрина, А. К. Русина // Архив АГЭ. – 1976. – Т. 71, № 12. – С. 57-61.
17. Ford, W. Lymphocyte recirculation and its immunological significance / W. Ford, V. Marchesi // Progress in Immunology. – 2001. – P. 1159-1164.
18. Nishi, K. Lymphonodus popliteus des Kaninchens / K. Nishi // Lymphatologia. – 2006. – N 4. – S. 85-97.